ارزیابی تصاویر پزشکی

CHF - جلسه هشتم

دانشجویان رادیولوژی ورودی ۸۹
دانشگاه علوم پزشکی تهران

دانشجویان رادیولوژی ورودی ۸۹
دانشگاه علوم پزشکی تهران

بسم الله الرحمن الرحیم

CHF

Congestive heart failure محصول خروجی ناکافی قلب است که دلایل آن نارسایی قلبی، مقاومت زیاد در گردش خون یا overload مایع است.

شایع‌ترین آن left ventricular failure است. شامل مراحل زیر:

مشخصات stage 1:

۱- کاردیومگال شدن
۲- تغییر در Redistribution(توزیع مجدد). عروقی که در لوبهای فوقانی دیده میشود prominent (برجسته) تر هستند و تعدادشان بیشتر میشود.

مشخصات stage 2:

۱- نمای Interstitial edema (ادم بینابینی)دیده میشود.
۲- peribronchial cuffing
۳- و haze (محو) شدن نمای اطراف عروق است.

نمای شماتیک: خطوطی حدود ۱ تا ۲ سانتی‌متر در پریفر اریا و عمود بر سطح پِلِو (خطوط Kerley-B) ، وقتی مایع به داخل بافت interstitium نشت میکند.

نمای دیگر: مایع در فضای peribronchovascular پخش می‌شود. باعث می‌شود دیواره‌ی برونش‌ها و عروق به راحتی قابل مشاهده نباشند. (حالت haze پیدا کند.) به این نما peribronchial cuffing می‌گویند. برونش داخل chest به صورت نمای سیاه رنگ می‌افتد و دیواره‌ی برونش شارپ و مشخص است ولی در این حالت دیواره‌ی برونش را thick می‌بینیم. خطوط واضح درو عروق هم مشخص نیستند. (perihilar haze) همانطور که فلش روی عکس

دانشجویی رادیولوژی ورودی ۸۹
دانشگاه علوم پزشکی تهران

مشخص کرده است این خطوط در حالت نرمال به راحتی قابل تشخیص هستند. ماتی که در اطراف عروق در تصویر سمت راست مشاهده می‌کنیم به نفع ادم ریوی است.

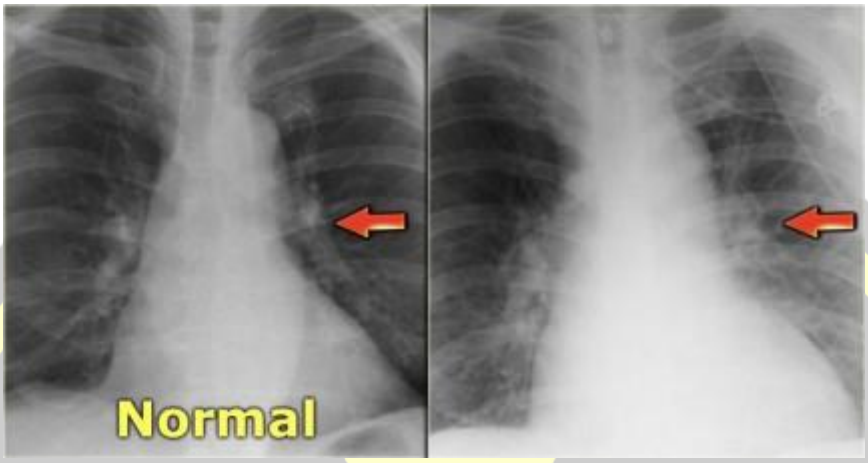

پس درکل برای ادم Interstitial دو مشخصه داریم، یکی خطوط ، یکی خطوط kerley و یکی haze شدن اطراف عروق و برونش.

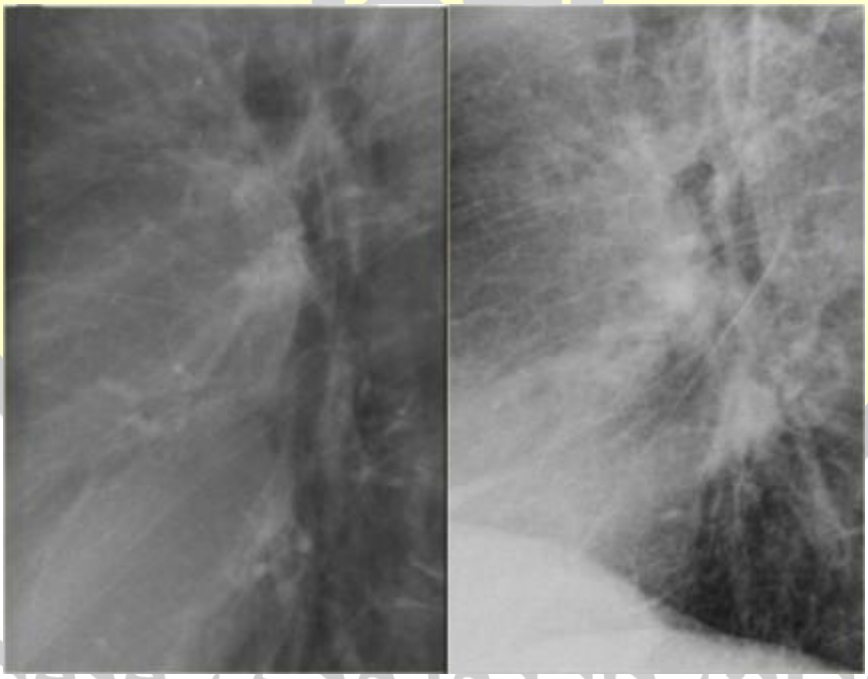

توجه شود به خطوط عروق و برونش!

در CT نمایی که نشان می‌دهد مایع درون septaها و بافت interstitium رفته حالت سیاهی و شارپی نرمال را نداریم.

مشخصات stage 3:

ادم آلوئولار

دانشجویان رادیولوژی ورودی ۸۹
دانشگاه علوم پزشکی تهران

{ در heart failure خون به خوبی به بیرون push نمی‌شود و پس می‌زند به داخل ریه درنتیجه فشار داخل عروق بالا رفته redistribution ایجاد می‌شود. stage 1

بعد به داخل بافت interstitium پس می‌زند. Stage2

وقتی فشار باز هم ادامه پیدا کند از بافت interstitium وارد آلوئول‌ها می‌شود. Stage3 }

این بیمار علامت‌دار است و با تنگی نفس مراجعه می‌کند. وقتی داخل آلوئول‌ها پر شود نمای سفید رنگی می‌دهد که خطوط واضحی ندارد، مثل حالت دانه‌های پنبه که در ریه پخش شده باشد.

درون همین سفیدی‌ها حالت توبولار سیاه رنگ می‌بینیم که به نفع ادم آلوئولار است و نشان دهنده‌ی این موضوع است که آلوئول‌ها هنوز کامل از مایع پر نشده‌اند. به آن air bronchograms می‌گویند که با فلش زرد روی تصویر مشخص شده‌اند و یک نمای تیپیک برای consolidation است. (سیاهی نشان دهنده‌ی برونشی است که هنوز مایع وارد آن نشده است.) در این مورد علت consolidation ادم ریوی است.

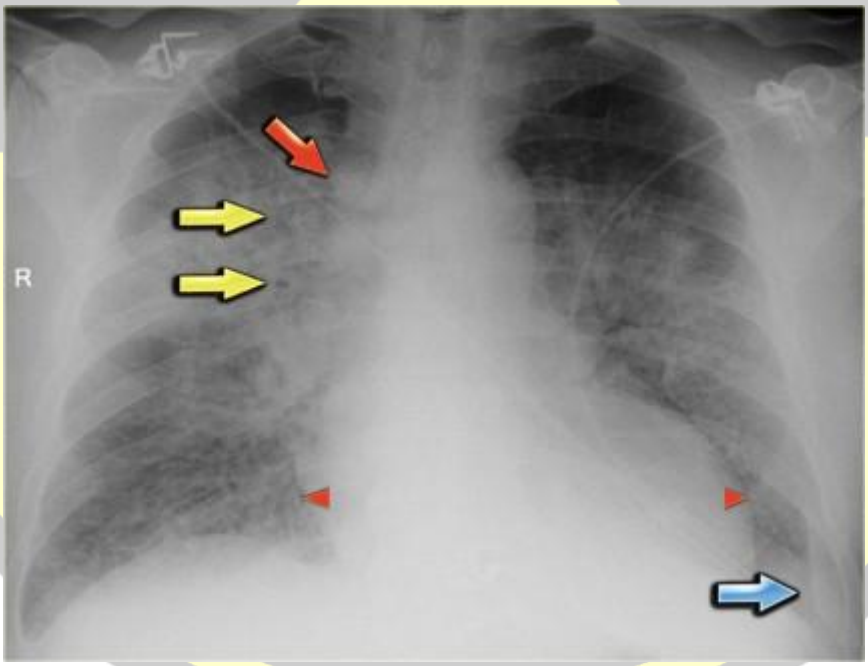

مشخصه‌ی دیگر ادم آلوئولار ورود مایع به فضای پلِو است. (pleural effusion می‌دهد.) همانطور که فلش آبی نشان می‌دهد در این حالت زاویه شارپ نیست. بقیه‌ی مشخصات CHF نیز مشاهده می‌شود، قلب بزرگ را می‌بینیم pedicle عروق را می‌بینیم که بزرگ شده.

در تصویر بعدی می‌بینیم که فرد درمان شده consolidation برطرف شده ولی قلب همچنان بزرگ و pedicle عروقی همچنان بزرگ است.

دانشجویان رادیولوژی ورودی ۸۹
دانشگاه علوم پزشکی تهران

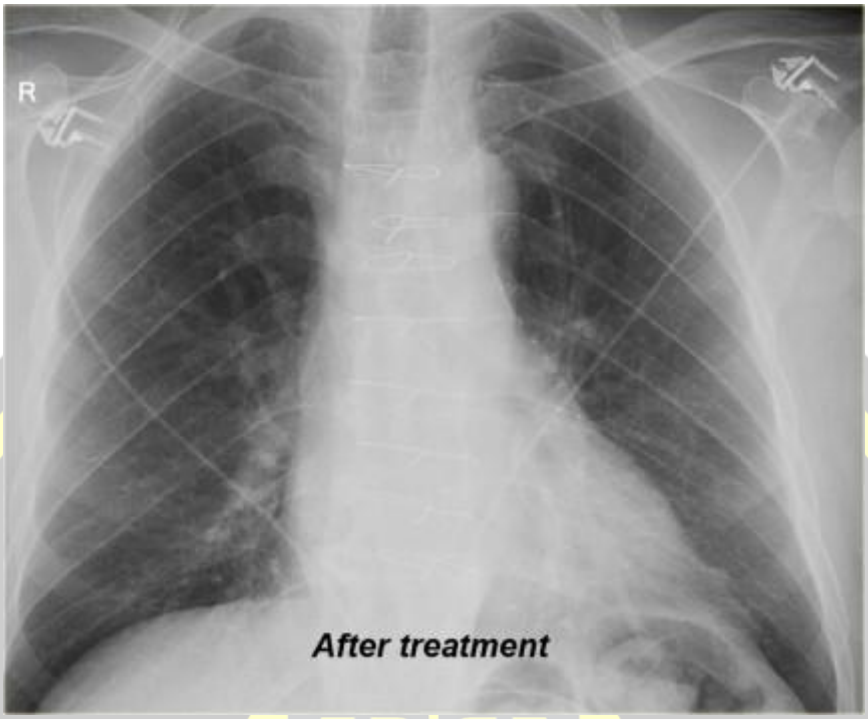

نمای دیگری که در آن pedicle عروق واضحاً بزرگ شده است.

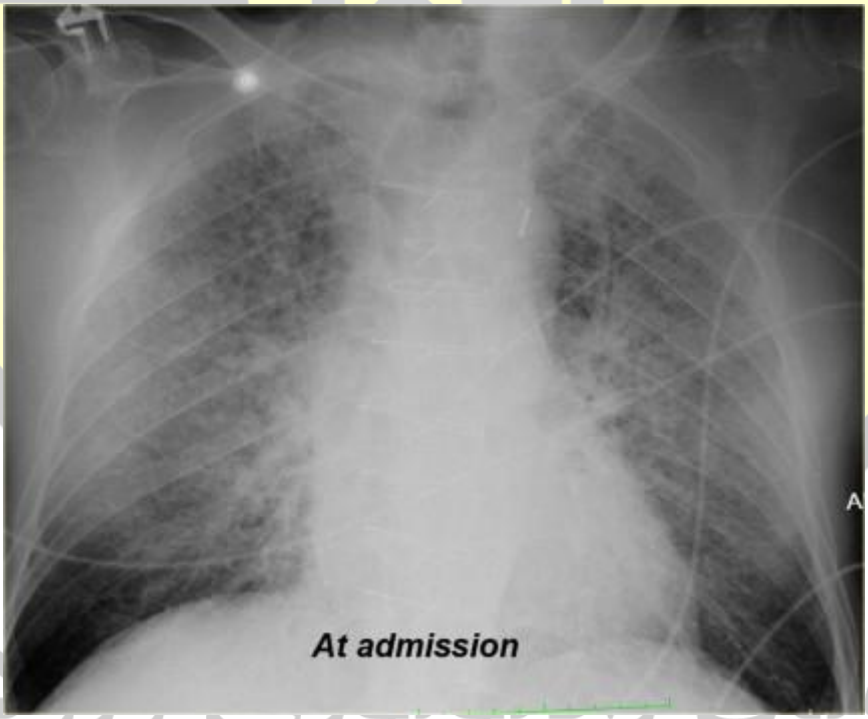

دانشجویان رادیولوژی ورودی ۸۹
دانشگاه علوم پزشکی تهران

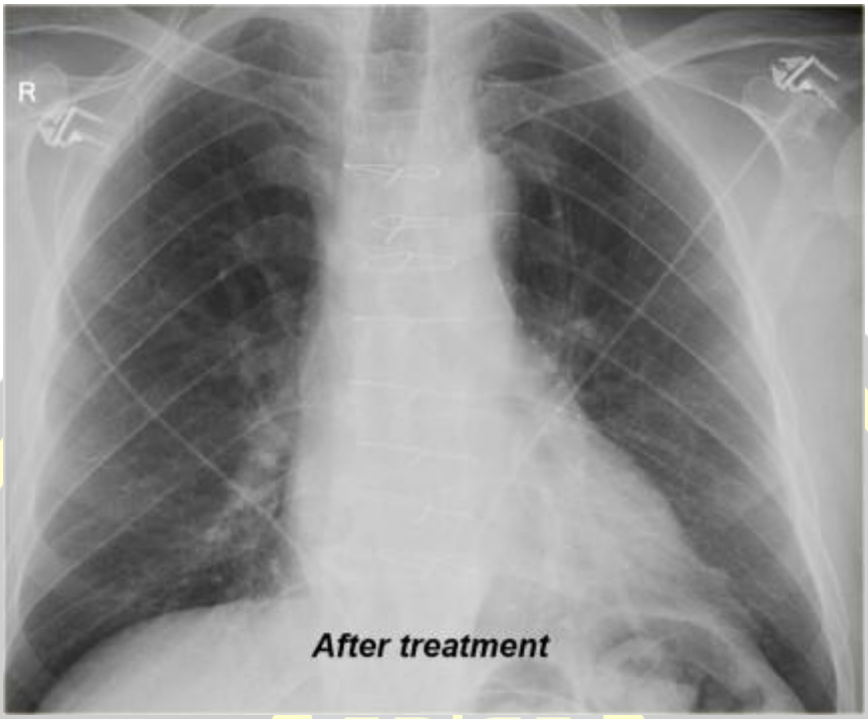

در CT هم نمایی ایجاد می‌کند که به آن نمای گِرَم گلَس می‌گویند. CT حالت سیاهی را ندارد و نما خاکستری رنگ می‌شود. در تصویر زیر مقایسه کرده است، پایین که مایع جمع شده سفید شده است.

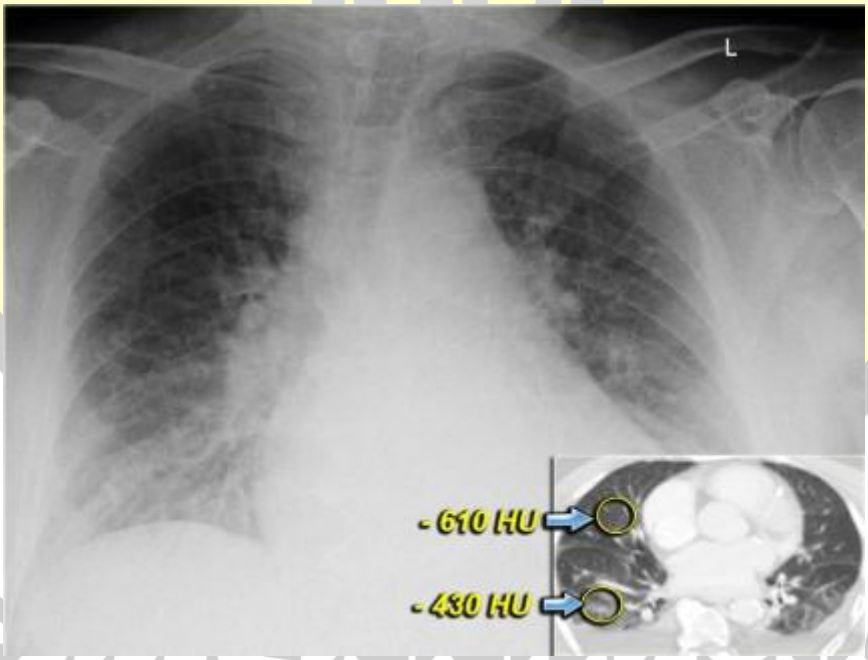

دانشجویان رادیولوژی ۸۹
دانشگاه علوم پزشکی تهران

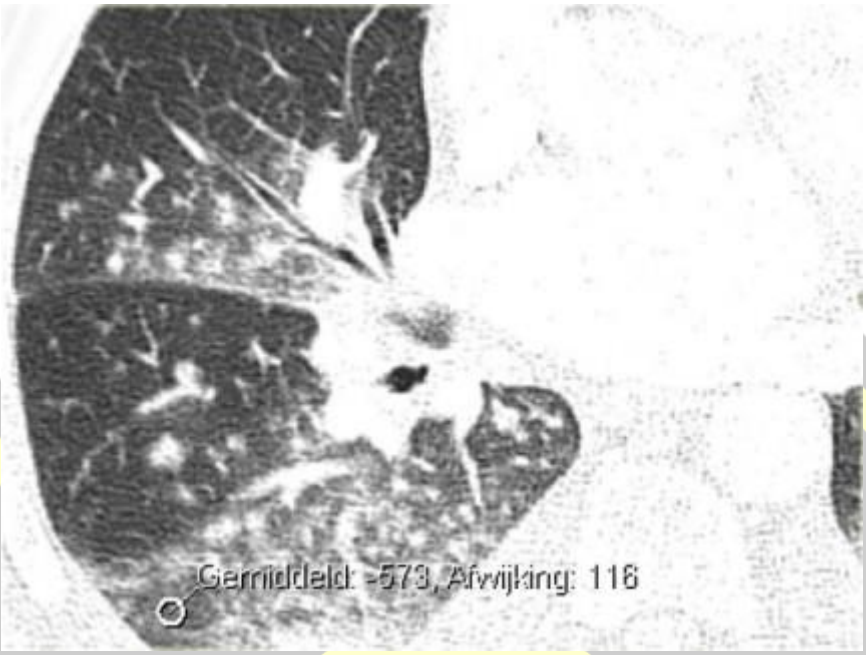

همه‌ی نکاتی که تا به این جا ذکر شد مربوط به حالتی است که بیمار ایستاده باشد. وقتی بیمار خوابیده باشد معمولاً توزیع عروقی آن یکسان است. در تصویر supine ادم ریوی کاملاً در ریه‌ی راست دیده می‌شود.

Cardiothoracic ratio(نسبت قلب)

گفتیم یکی از خصوصیات CHF بزرگ شدن قلب است. بر مبنای Cardiothoracic ratio می‌گوییم قلب بزرگ شده است. CTR را چگونه محاسبه می‌کنیم؟ نسبت بزرگترین قطر قلب (transverse diameter) به قطر داخلی قفسه‌ی سینه (inner به inner، یعنی بافت‌های عضلانی را نباید اندازه بگیریم.) . CTR باید کمتر از ۵۰٪ باشد و در بعضی موارد کمتر از ۵۵٪ هم خوب است. و بالای ۵۰٪ اگر عکس ایستاده باشد قلب بزرگ شده است. افزایش CTR همچنین می‌تواند به علت تجمع مایع دور قلب باشد زیرا در یک عکس ساده ممکن است نتوانیم تشخیص بدهیم که مایع دور قلب جمع شده (pericardial effusion) و یا قلب بزرگ شده است. CTR بالای ۵۰٪ حساسیت ۵۰٪ به CHF و ۷۵-۸۰٪ مشخصه‌ی CHF است.

دانشجویان رادیولوژی ورودی ۸۹
دانشگاه علوم پزشکی تهران

در تصویر زیر اندازه‌ی قلب که بزرگ شده را با خط زرد رنگ مشخص کرده است که بیشتر از نصف قطر قفسه‌ی سینه است. در CT ما می‌بینیم که خود قلب بزرگ نشده است و بیمار pericardial effusion دارد. فلش آبی نشان دهنده‌ی مایعی است که دور قلب جمع شده است. ولی در نمای chest نمی‌توانیم تشخیص دهیم که قلب بزرگ شده یا مایع دور قلب جمع شده است. در CT به علت تفاوت دانسیته‌ی مایع با دانسیته‌ی قلب افتراق پیدا می‌کند.

در تصویر chest زیر قلب بزرگ شده است. CTR آن بالای ۵۰٪ است. ولی CT نشان می‌دهد که کاردیومگالی نیست و pericardial effusion است.

دانشجویان رادیولوژی ورودی ۸۹
دانشگاه علوم پزشکی تهران

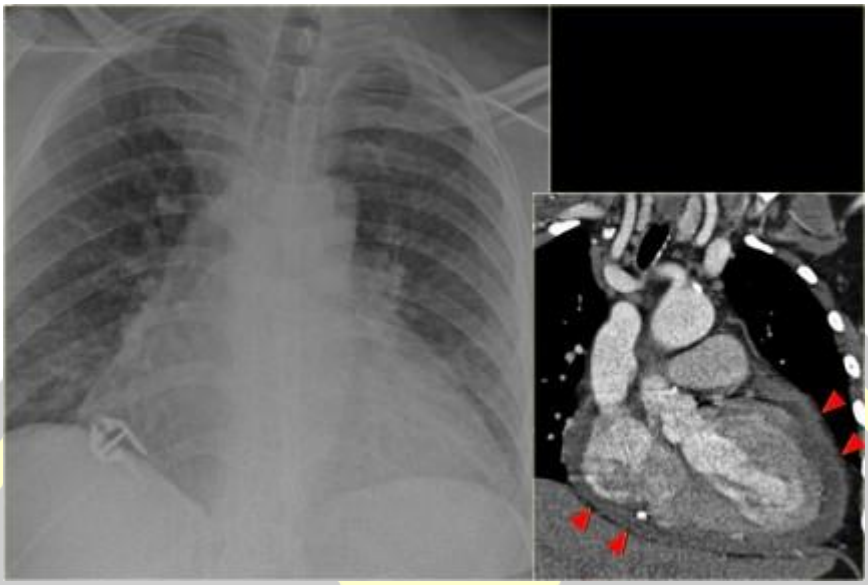

Pleural effusion

مشخصه‌ی دیگری که در CHF می‌بینیم Pleural effusion است که در ۷۰٪ موارد دوطرفه می‌باشد و اگر یک طرفه باشد سمتی که بیشتر می‌بینیم سمت راست است. چقدر مایع باید جمع شود تا در chest تشخیص دهیم Pleural effusion داریم؟ بستگی دارد در چه پوزیشنی عکس بگیریم. وقتی یک PA معمولی داریم می‌گیریم ۱۷۵ میلی‌لیتر مایع که جمع شود در عکس مشاهده می‌کنیم که زاویه‌ها بسته شده است. اما اگر عکس lateral بگیریم بالای ۷۵ میلی‌لیتر را می‌توانیم تشخیص دهیم. حالا اگر بیمار نتواند بنشیند و یا بایستد تشخیص خیلی سخت‌تر می‌شود چون مایع پخش می‌شود و دیگر حالت dependent ندارد. در این حالت (خوابیده) بیشتر از ۵۰۰ میلی‌لیتر قابل تشخیص است.

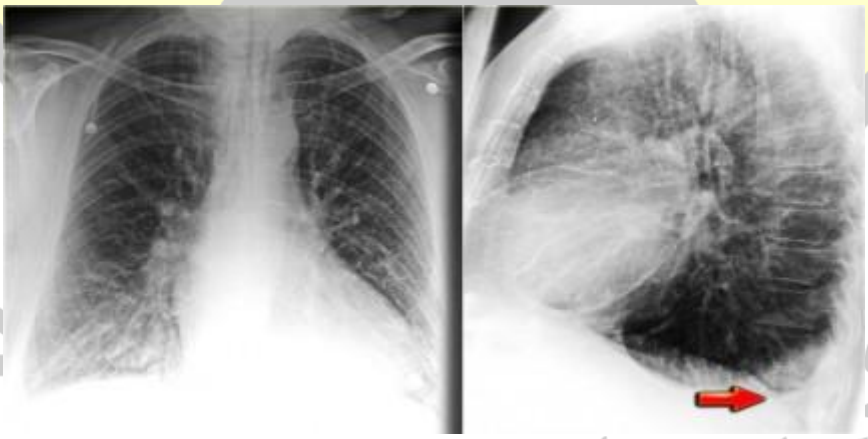

مورد دیگری که وجود دارد subpulmonic effusion است. حالتی است که مایع در پایه‌ی پِلو جمع می‌شود، به صورت پِلو. که تشخیص آن از دیافراگمِ بالازده بسیار سخت است. فاصله‌ی بین دیافراگم و هوای معده در تشخیص subpulmonic effusion از بالازدگی دیافراگم به ما کمک می‌کند. در تصویر زیر فلش زرد رنگ این فاصله را نشان

دانشجوی ۸۹
دانشگاه علوم پزشکی تهران

می‌دهد. هوای معده به صورت سیاه رنگ افتاده است. در عکس نرمال فاصله‌ی خیلی کمی دیده می‌شود و معده تقریباً چسبیده به دیافراگم است. اما در این حالت فاصله افزایش میابد.

Vascular pedicle

ویژگی دیگر CHF بزرگ (wide) شدن pedicle عروقی است. pedicle عروقی را چگونه اندازه می‌گیریم؟ pedicle عروقی محل خروج آئورت و کرونر و .. است. برای اندازه‌گیری آن باید دو خط رسم کنیم یکی خطی است که بر SVC (ورید اجوف فوقانی) عمود می‌شود و دیگری بر محلی که شریان subclavian جدا می‌شود، رسم می‌شود. فاصله‌ی این دو خط pedicle عروقی است.

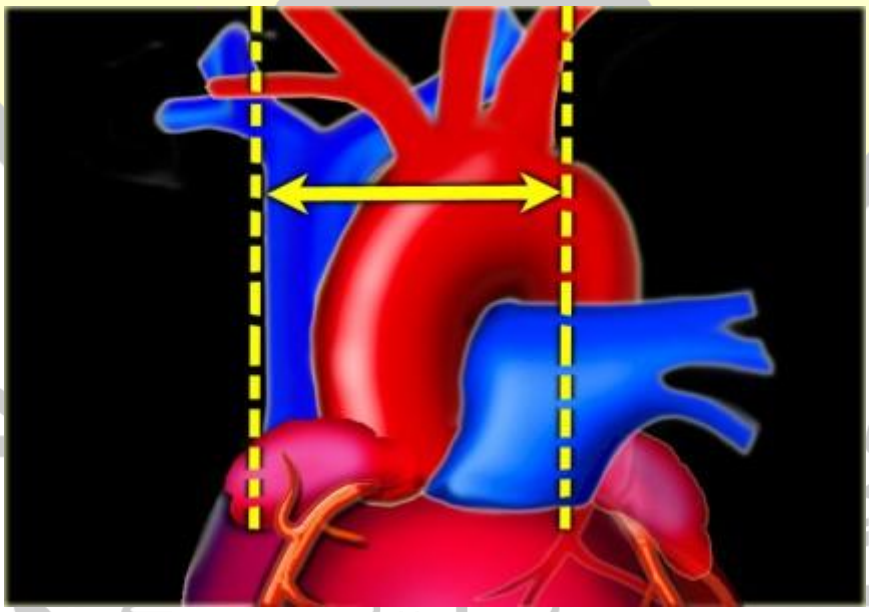

Pedicle عروقی نرمال در یک عکس PA باید کمتر از ۶۰ میلی‌متر باشد. اگر بالای ۸۵ میلی‌متر شود ۸۵٪ پاتولوژیک است. این عدد به صورت مقایسه‌ای بدست آمده است، پس اگر با عکس‌های قبلی مقایسه کنیم حتی خارج از این

range هم می‌توانیم تشخیص دهیم. افزایش ۵ میلی‌متری در pedicle عروقی معادل افـزایش ۱ لیتـر مـایع درون رگ است. معمولاً همراه با wide شدن pedicle عروقی ورید azygus هم wide می‌شود. (ورید آزیگوس خون پایین شکم سمت راست را به سمت بالا می‌آورد.)

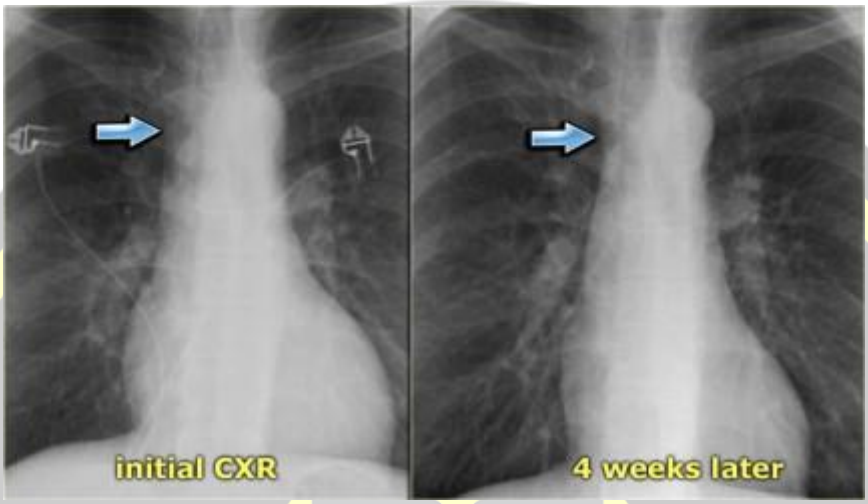

ادم ریوی می‌تواند علل مختلفی داشته باشد که در اینجا به سه دسته تقسیم می‌کنیم:

۱- ادم ریوی ناشی از مشکلات قلبی (در این حالت کاردیومگالی نیز داریم)
۲- ادم ریوی ناشی از over hydration ، مثلاً بیماری که نارسایی کلیوی که نمی‌تواند مایع دفع کند.
۳- افزایش نفوذپذیری مویرگ‌های ریه که به آن ARDS می‌گویند.

یک سری مشخصات به ما کمک می‌کنند تشخیص دهیم کدام یک از این علل باعث ادم ریه شده‌اند. یک ویژگی مشخصه همان pedicle عروقی است. وقتی علت ادم ریه ARDS یا heart failure حاد باشد، pedicle عروقی نرمـال اسـت. اما اگر علت ادم ریوی over hydration یا مشکل کلیوی و یا CHF مزمن باشد، pedicle عروقی wide می‌شود. در ادم ریوی ناشی از افزایش نفوذپذیری مویرگ حتی ممکن است pedicle عروقی narrow شود چون مایع وجود ندارد.

بیماران ARSD معمولاً بدحال هستند و chestی که از آن‌ها گرفته می‌شود معمـولاً supine اسـت. در تصـویر زیـر بـا وجود ادم ریوی pedicle عروقی wide نشده و بالای ۸۵ میلی‌متر نیست.

دانشجویان رادیولوژی ورودی ۸۹
دانشگاه علوم پزشکی تهران

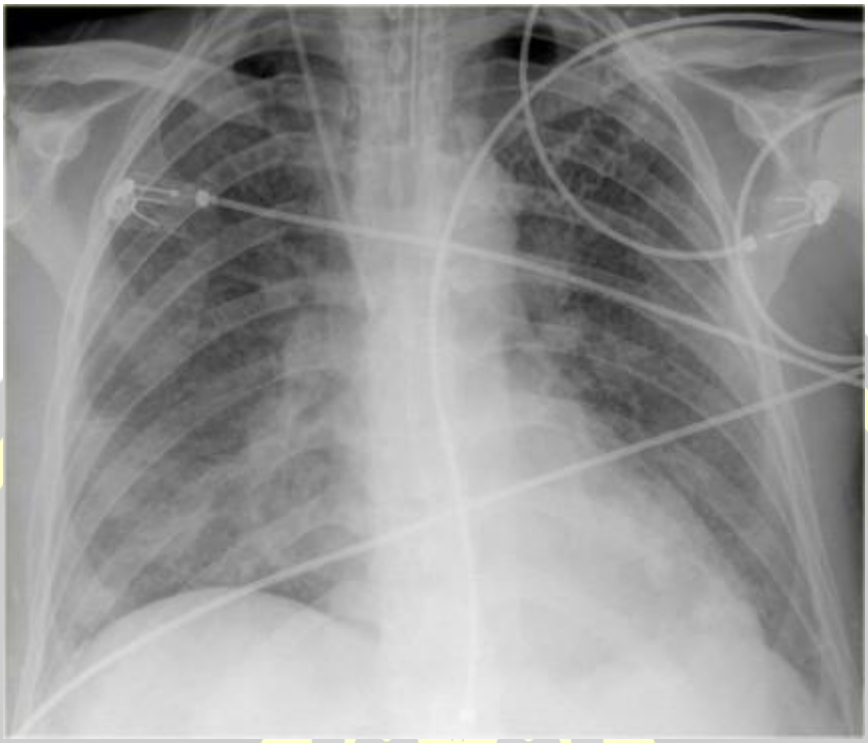

نکته‌ی دیگری که باید به آن توجه کنیم این است کـه بیمـار در عکـس rotation نداشـته باشـد چـون در ایـن حالـت pedicle عروقی wide می‌شود.

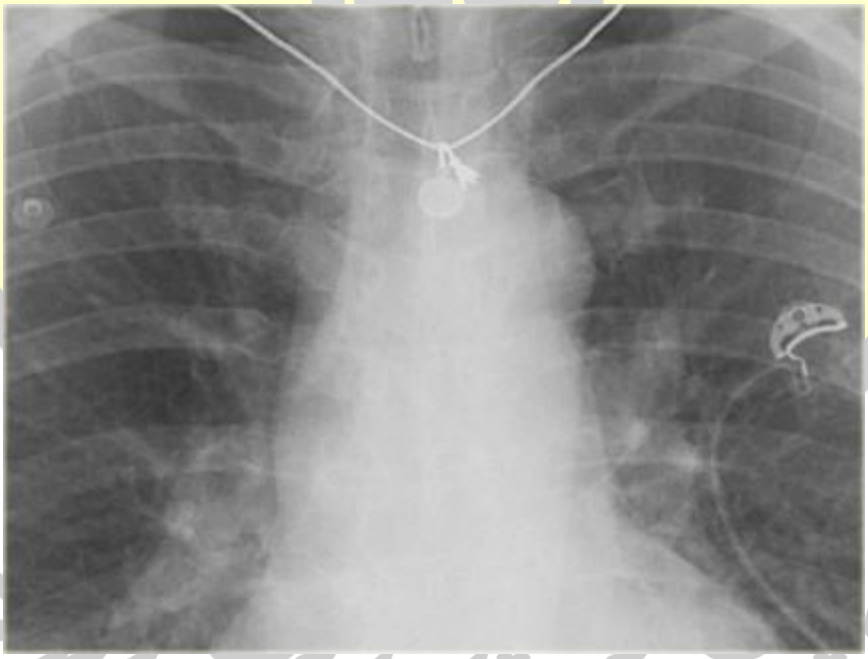

دانشجویان پزشکی ورودی ۸۹
دانشگاه علوم پزشکی تهران

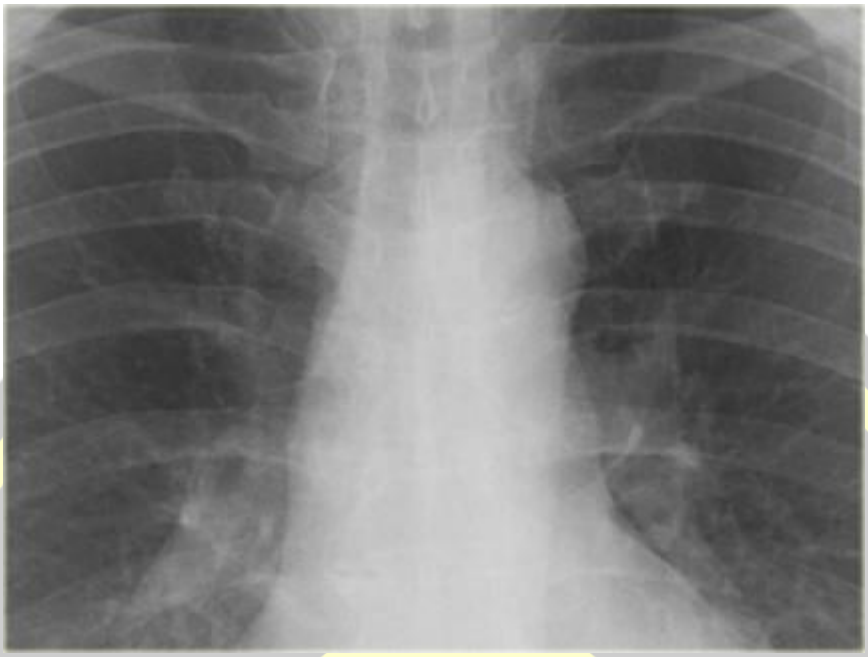

Dilatation of azygos vein

مشخصه‌ی دیگری که برای CHF گفتیم، یک ورید آزیگوس دیلاته بود که معمولاً با pedicle عروقی wide همراه است. در positionی که بیمار ایستاده باشد معمولاً بالای ۷ میلی‌متر را غیر نرمال می‌دانند (بالای ۱۰ میلی‌متر قطعاً غیر نرمال است.). اما اگر بیمار خوابیده باشد تا ۱۵ میلی‌متر هم ممکن است نرمال باشد. تغییرات قوس ورید آزیگوس در طی دم و بازدم در حدود ۱ میلی‌متر است. اگر عکس قبلی از بیمار داشته باشیم، معمولاً افزایش قطر بیش از ۳ میلی‌متر غیرطبیعی است.

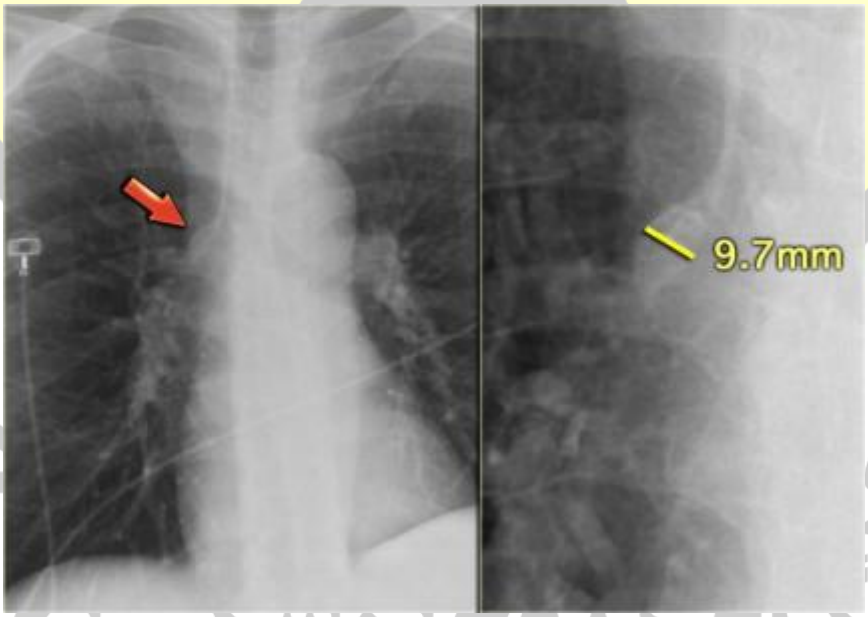

دانشجو ی ۸۹
دانشگاه علوم پزشکی تهران