دانشجویان رادیولوژی ورودی ۸۹
دانشگاه علوم پزشکی تهران

تکنیک تخصصی – جلسه ی ششم

Mammography

در ماموگرافی یک سری اطلاعات حتما باید از بیمار گرفته شود :

NAME

M.R.#

Department of Diagnostic Imaging

MAMMOGRAPHY QUESTIONNAIRE

Please answer the following questions: Today's date: _____

1. Your current age: _____ Age at menopause: _____

2. Have you ever had a mammogram? ☐Yes ☐No Last mammogram was in _____ (year)
   Where? _____

   Your signature will allow the release of prior mammograms should they be needed.

   Signature: _____

3. Family history of breast cancer: (please √) ☐Mother ☐Sister ☐Grandmother ☐Aunt ☐Daughter
   Was breast cancer found: ☐Before menopause? ☐After menopause?
4. Are you taking birth control pills or other female hormones? ☐Yes ☐No Since: _____

5. Have you had your breasts examined by a physician or nurse in the past year? ☐Yes ☐No

6. Do you have breast implants? ☐Yes ☐No

7. PROBLEMS:
   A. Have you had prior breast surgery/biopsy?..... ☐Yes ☐No — ☐Right ☐Left
      If yes, when? _____
      Was your biopsy positive for cancer?..... ☐Yes ☐No — ☐Right ☐Left
      Have you had radiation therapy?..... ☐Yes ☐No — ☐Right ☐Left

   B. Do you have breast lumps?..... ☐Yes ☐No — ☐Right ☐Left

   C. Is there pain in the breast?..... ☐Yes ☐No — ☐Right ☐Left

   D. Do you have any skin or nipple discharge?..... ☐Yes ☐No — ☐Right ☐Left

   E. If you answered "yes" to any of the above, please localize area on the diagram below.
      (The technologist can assist you with this.)

موارد مورد بررسی

* تاریخ انجام ماموگرافی.

1. سن کنونی و سن یائسگی.

2. آیا قبلا ماموگرافی داشته اید؟ آخرین بار در چه سالی و کجا بوده؟ امضا برای اجازه تکرار ماموگرافی درصورت نیاز.

3. آیا کسی از اقوام درجه یک سابقه سرطان داشته است؟ (مادر، دختر، خواهر، مادربزرگ، ام یا خاله) آیا سرطان پستان قبل از یائسگی بوده یا بعد از آن؟

4. ایا از قرص های ضد بارداری استفاده میکنید یا از هورمون های زنان استفاده میکنید؟ اگر بله، از کی؟

5. آیا breast شما توسط پزشک یا پرستار متخصص معاینه شده است؟

6. آیا breast implant دارید؟

7. مشکلات:

A: آیا قبلا جراحی یا بیوپسی انجام داده اید؟ راست یا چپ؟ چه زمانی؟ آیا بیوپسی برای cancer مثبت بوده؟ راست یا چپ؟

آیا رادیوتراپی داشته اید؟ راست یا چپ؟

ایا توده های پستانی دارید؟ چپ یا راست؟

ایا در برست درد احساس میکنید؟

ایا ترشح پوستی یا ترشح از نیپل برست دارید؟

*ویژه گی ها از جمله وجود خال (mole)، تغییرات پوستی، توده (lump)، اسکار یا جراحی بر روی برست خود را در شکل زیر مشخص کنید:

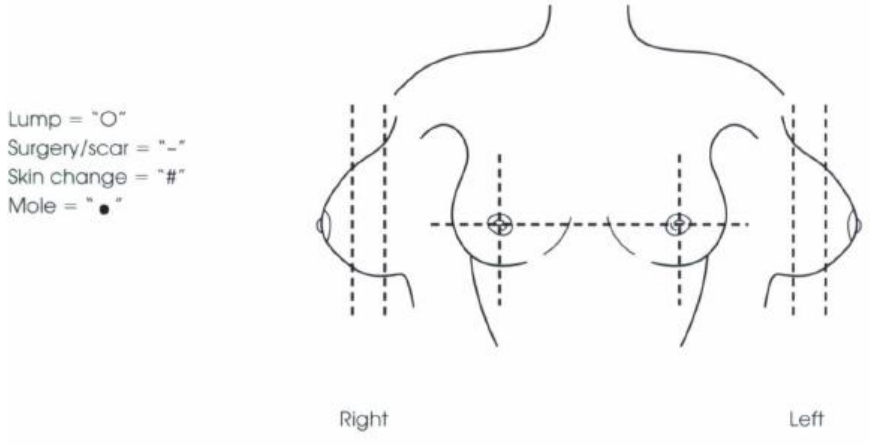

آمادگی برای ماموگرافی :

1. بهتر است در دوره قاعدگی نباشد چون در این دوره breast حساس و دردناک است.
2. بیمار صبح روز آزمایش استحمام کند لباس تمیز بپوشد خانم ها نباید سوتین ببندند.
3. استفاده از عطر اسپری و پودر تاک ممنوع است. پودر تاک به عنوان مواد ضد عرق سوز استفاده می شود. ممکن است با calcification اشتباه گرفته شوند چون قسمت عمده آن کلسیم است.

علامت ها:

craniocaudal	CC
Mediolateral oblique	MLO
Magnification technique	M
Implant displace	ID
lateromedial	LM
mediolateral	LM
tangential	TAN

چون شکل breast زیر کمپرسور مشخص نیست این علامت ها بسیار مهم اند.

نما های ماموگرافی:

CC (craniocaudal):

-) سطح زیرین کمپرسور زیر breast و پد کمپرسور از بالا به پایین می آید. باید چین زیر پستان (inframammary fold) را تا بالاترین حد بالا بیاوریم.

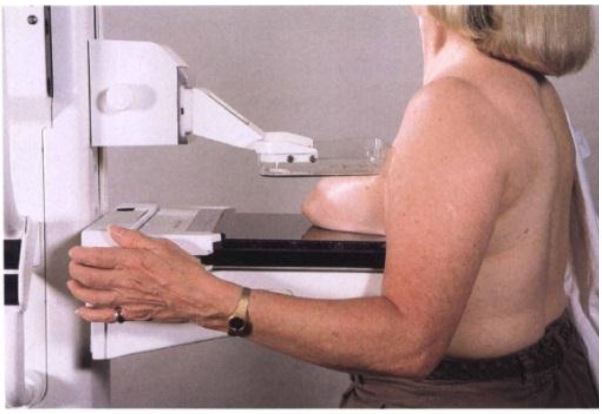

Fig. 24-15 Craniocaudal projection.

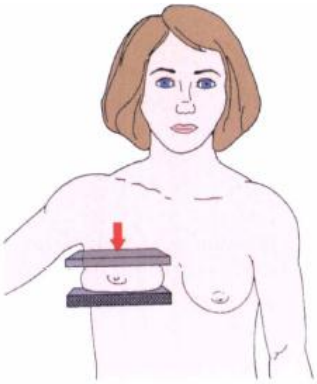

Craniocaudal (CC)*

-) نوک breast را کمی بکشید تا دو طرف در یک محور و نیپل وسط واقع شود.

-) به بیمار اطلاع بدهید که فشار بر روی برست او وارد خواهد شد، فشار تا زمانی اعمال میشود که برست در جای خود ثابت شود، به بیمار بگویید که اگر فشار بالا بود به شما خبر دهد.

-) اشعه ی مرکزی: عمود بر قاعده ی پستان

-) این نما بافت های فیبروگلندیولار (fibroglandular tissue) مرکزی، ساب ارئولار (subareolar) و داخلی را نشام میدهد در 30٪ موارد عضله ی پکتورال نیز دیده میشود.

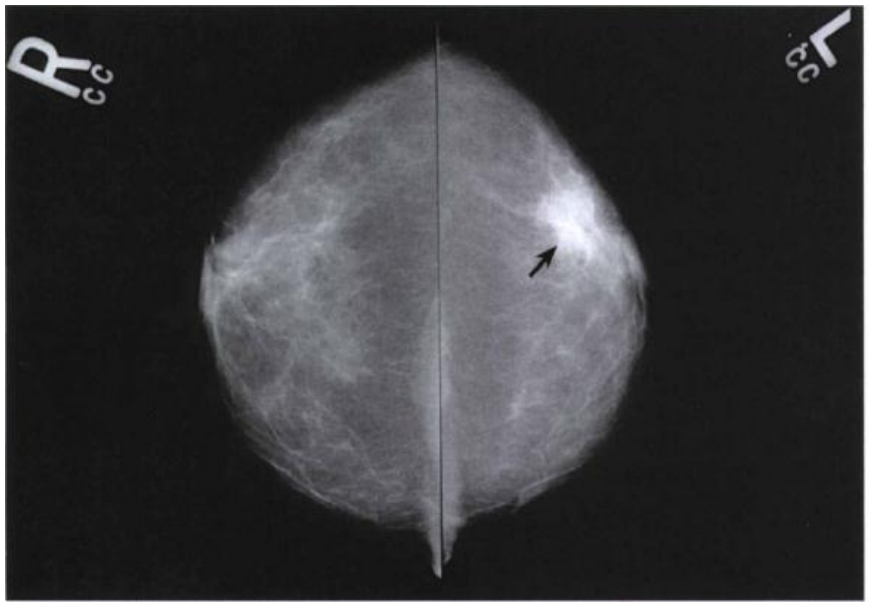

A

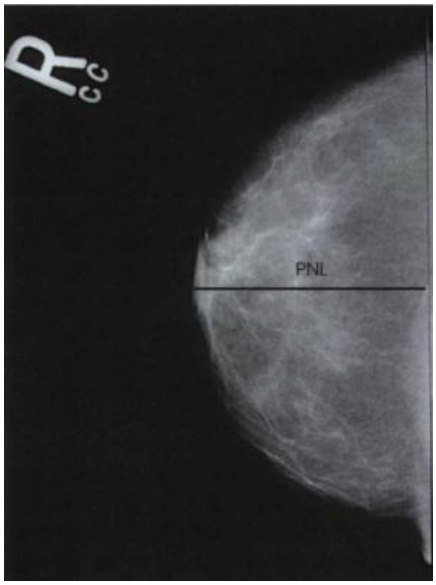

*تصویر سمت چپ سرطان پستان در برست چپ را نشان میدهد.

*تصویر سمت راست خط PNL (posterior nipple line) خط خلفی نیپل را نشان میدهد که باید در مرکز تصویر باشد.

MLO (mediolateral oblique):

Fig. 24-17 Mediolateral oblique projection.

-)کمپرسور به صورت oblique قرارگرفته و میزان مایل شدن 30-60 درجه است. بسته به وضعیت جسمانی دارد، بیمارانی که بلند و لاغر هستند زاویه ی بیشتر (steep angulation) و بیماران کوتاه و چاغ زاویه ی کمتر (shallow angulation) نیاز دارند.

-) کاست را در بالاترین حد قرار دهید تا گوشه ی ان در زیر بغل قرار گیرد.

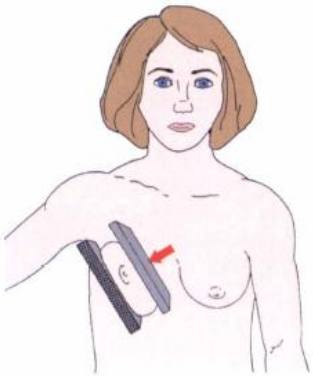

Mediolateral oblique (MLO)*

-) بیمار با دست دیگر باید برست دیگر خود را دور نگه دارد.

-) نسبت نیپل به دو طرف برابر است اشعه از مدیال وارد و از لترال خارج می شود در mediolateral بیمار oblique قرار گرفته breast کشیده می شود در LMO هم به همین صورت است. در MLO دست بالای دستگاه قرار می گیرد و در LMO دست کنار قرار می گیرد.

-) اشعه ی مرکزی عمود بر قاعده ی پستان

-) نمای MLO تمام بافت برست را نشان میدهد به ویژه تمرکز بیشتری روی قسمت خارجی و دم اگزیلاری برست دارد.

-) در این نما عضله ی پکتورالیس با تحدب قدامی دیده میشود همین طور چین تحتانی پستان به طور ازاد دیده میشود.

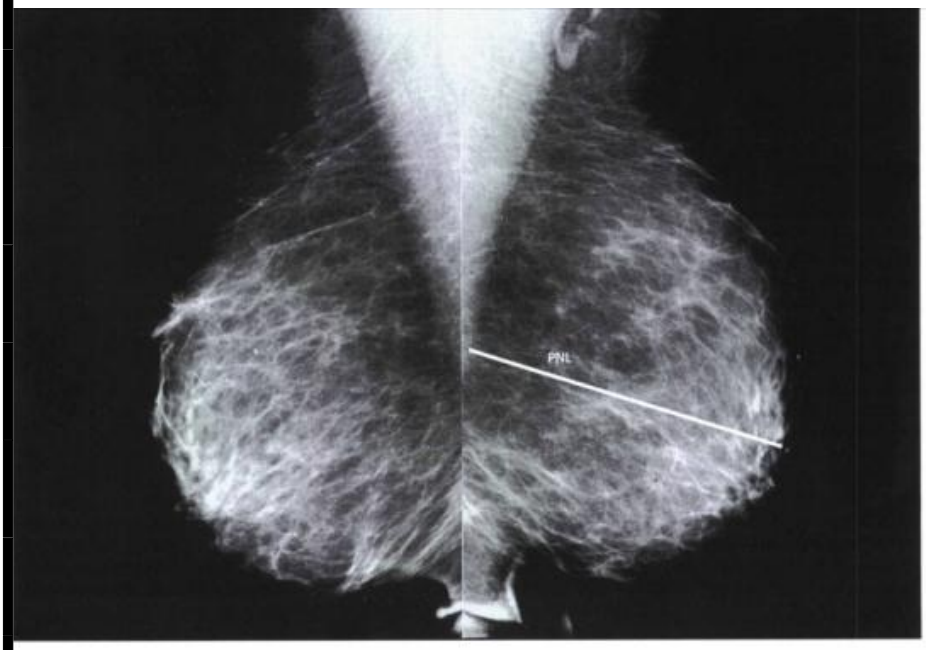

Fig. 24-18 A, Mediolateral oblique projections that demonstrate proper positioning. Images should include pectoral muscle to the level of the nipple, posterior breast tissue, and junction of inframammary fold and abdominal skin. B, The PNL is demonstrated.

در نمای CC بیمار دست خود را به طرف زیر بغل می کشد چون متاستازهای اولیه برای زیربغل است. در نمای CC چند نکته مهم است:

اول از همه مارکر و راست و چپ مهم است. بیمار مقابل دستگاه قرار گرفته به نحوی که breast بر روی صفحه پایینی قرار گیرد و کمپرسور از بالا به نحوی قرار می گیرد که نیپل در وسط باشد. ممکن است بیمار تکان بخورد در این صورت مریض انتهای کمپرسور را می گیرد. اشعه وسط breast . شرایط kvp 25-30 و بهترین فیلم، سایز 24 است.

MLO : در این حالت بیمار مقابل کمپرسور قرار می گیرد. کمپرسور با زاویه 45 درجه قرار گرفته لبه خارجی و پایینی breast بر روی صفحه پایینی کمپرسور قرار می گیرد و بلافاصله کمپرسور فوقانی روی breast قرار می گیرد و اشعه مرکزی وسط breast تابیده میشود.

LMO (lateromedial oblique):

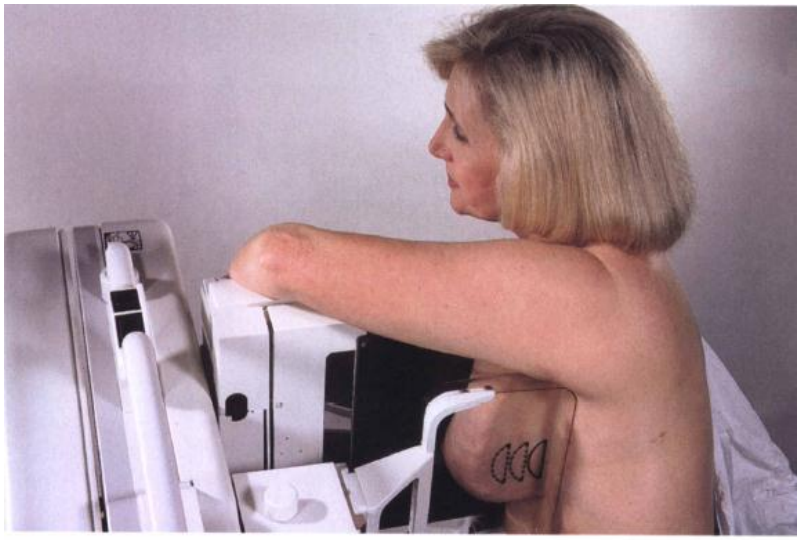

Fig. 24-58 Lateromedial oblique projection.

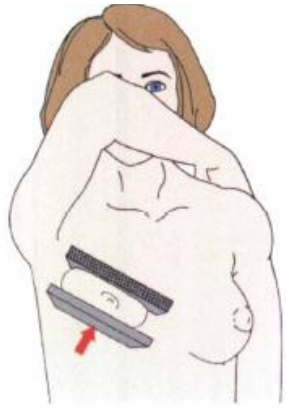

Lateromedial oblique (LMO)

بیمار در حالت LM قرار گرفته و لبه تحتانی -
-) در قسمت داخل قرار گرفته و breast را از سمت مقابل فشار می دهد و اشعه از بیرون به داخل می تابد

-) این نما بیشتر بافت سمت داخلی برست را بهتر نشان میدهد و در مواقعی که نمای MLO انجام پذیر نیست (بدلایل پاتولوژیک یا وضعیت ها ی مختلف بدن) جایگین مناسبی به حساب میاید.

اما MLO از نظر تکنیکی ارزش بالاتری دارد.

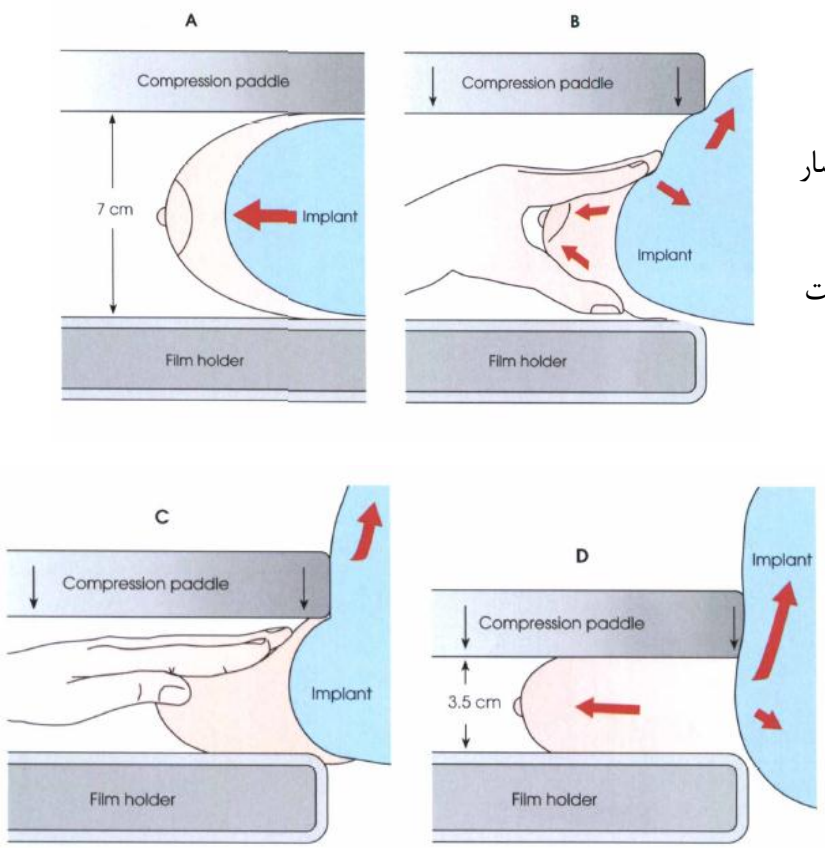

Fig. 24-20 **A,** Breast with implant and normal positioning techniques. **B, C,** and **D,** Eklund technique of pushing the implant posteriorly against the chest wall and pulling the breast anteriorly and compressing the tissue.

ما تصویر ایمپلنت را نمی خواهیم پس کمپرسور را پایین آورده و breast را فشار می دهیم تا حد امکان ایمپلنت خارج از تصویر باشد چون در صورت وجود ایمپلنت ضخامت زیاد شده و دوز بالا می رود.

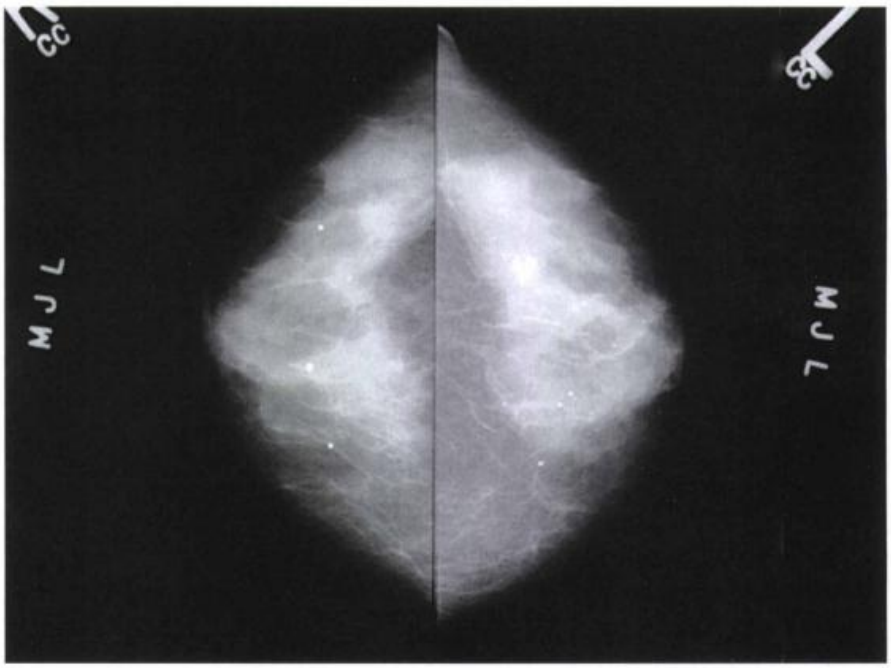

Fig. 24-30 Bilateral craniocaudal projections demonstrating multiple, bilateral, benign calcifications.

هرچه تعداد کلسیفیکیشن ها بیشتر باشد یعنی گستردگی ضایعه بیشتر است. اما کلسیفیکاسیون ها معمولا به عنوان یک اتفاق متابولیک نرمال است اگرچه 15 تا 25٪ کلسیفیکاسیون ها در زنانی که بدون علائم هستند همراه با سرطان است.

گاهی به نقاطی بر می خوریم که ضایعه مشکوک است در این صورت از کمپرسورهای خاصی استفاده می کنیم که breast را فشرده و ضایعه را باز کرده و امکان تشخیص در ناحیه خاص موردنظر را فراهم می کند که به ان تکنیک فشردگی نقطه ای میگویند.

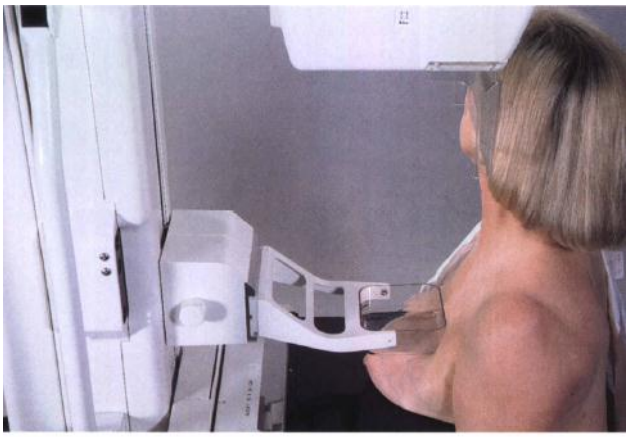

Fig. 24-32 Spot compression used with craniocaudal projection.

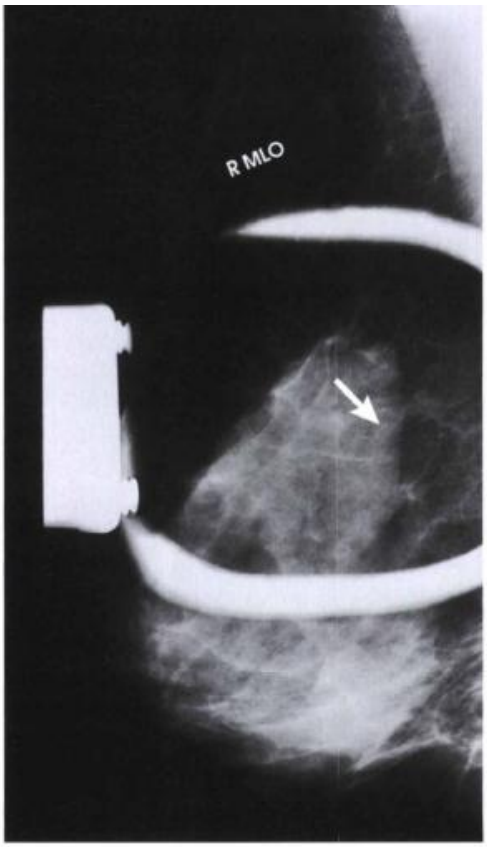

Fig. 24-33 Spot compression of suspicious area containing microcalcifications *(arrow)*. The lesion was later biopsied and was found to be ductal carcinoma in situ, an early stage of cancer.

-) باید از کوچکترین اندازه ی نقطه ی کانونی استفاده کنیم. (0.1 میلیمتر یا کمتر)

-) محل ضایعه یا توده ی قابل لمس را با خودکار مشخص کنید.

-) اشعه ی مرکزی عمود بر ناحیه ی مورد نظر

برای بزرگ نمایی زیر breast یک مخروط قرار گرفته و بین فیلم و breast فاصله ایجاد می کند و ضایعه بزرگ نمایی می شود. در صورتی که breast بزرگ تر از حد طبیعی باشد باید با دست مخالف نیمه مخالف را کنار بکشد تا تصویر آن نیفتد چون ایجاد مشکل می کند.

Fig. 24-34 Radiolucent platform placed between breast and film holder causes the breast image to be enlarged.

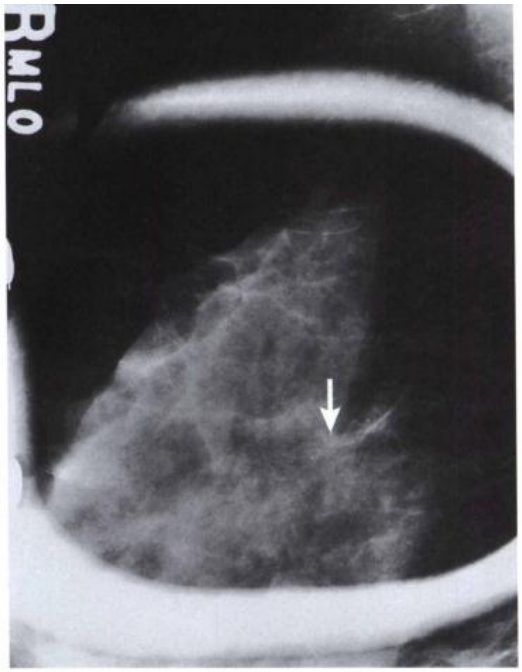

Fig 24-35 Spot compression used with magnification in mediolateral oblique projection, demonstrating microcalcifications *(arrow)*.

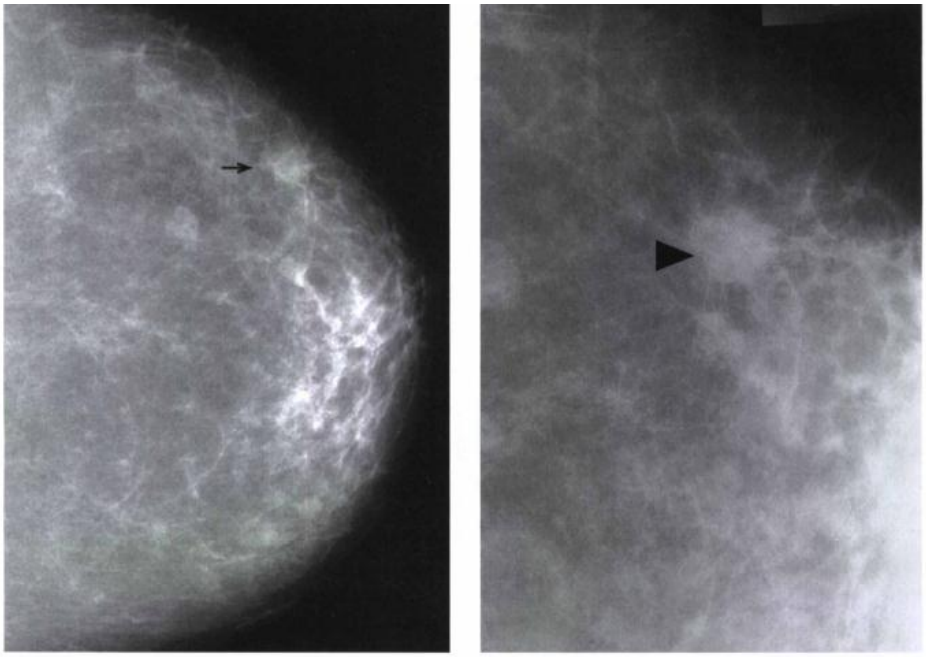

Fig. 24-36 **A,** Craniocaudal projection showing possible lesion in right breast *(arrow)*. **B,** Image with 2× magnification in the same patient, convincingly demonstrating a lesion with irregular margin *(arrowhead)*.

(A) نمای CC در برست سمت راست ضایعه ای را نشان میدهد.

(B) نمایی با بزرگنمایی دو برابر که ضایعه ای را با حاشیه ی نامنظم نشان میدهد.

برای بیوپسی یک کمپرسور خاص استفاده می کنیم که یکسری عدد و حروف در دو امتداد عمود بر هم دارد تا تشخیص کاملا دقیق باشد. بیوپسی چون با نیدل انجام می شود باید به مکان موردنظر هدایت شود. علت انجام تصاویر دو طرفه مقایسه ای برای این است که وقتی چیز مشکوکی می بینیم و می خواهیم مقایسه کنیم گاهی ضایعه ای را می بینیم و این ضایعه مشکوک است و احتمال می دهیم دو ضایعه روی هم باشد پس برست را گرفته و کمی در جهت و یا خلاف جهت ساعت می چرخانند و باعث کنار رفتن دو ضایعه از روی یکدیگر می شود.

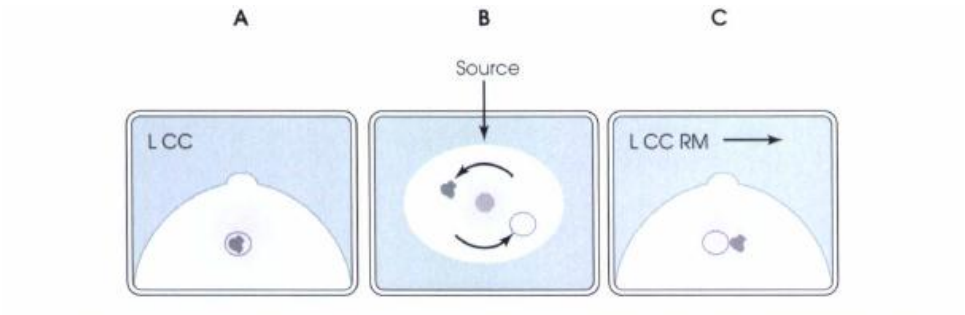

Fig. 24-48 **A,** Craniocaudal projection demonstrating a lesion that may represent superimposition of two structures. If spot compression fails to resolve these structures, a craniocaudal projection with the roll position may be performed. **B,** Anterior view of craniocaudal projection, with arrows indicating rolling of superior and inferior breast surfaces in opposite directions to separate superimposed structures. **C,** Craniocaudal projection with roll (RM), demonstrating resolution of two lesions. The arrow indicates the direction of the roll of the superior surface of the breast.

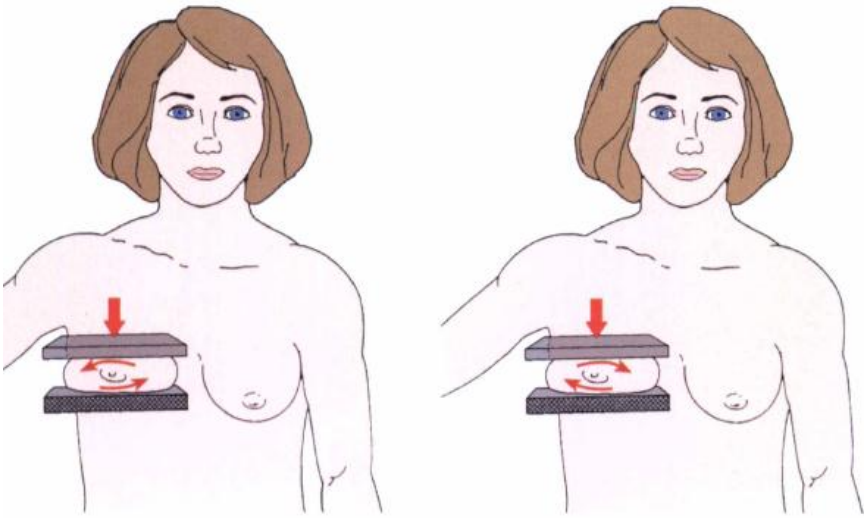

Fig. 24-49 Craniocaudal projection with lateral and medial roll, respectively.

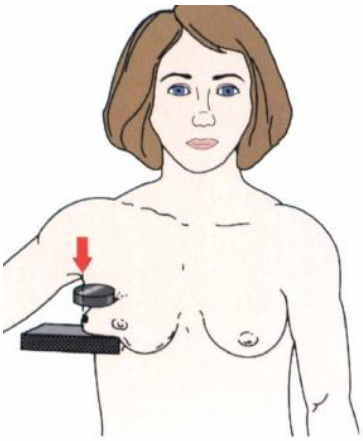

Fig. 24-51 Tangential projection.

اگر خالی روی breast وجود دارد تصویر آن باید جداگانه گرفته شود. برای خال و لک های گوشتی از نمای تانژانسیل استفاده می شود.

نکته: برای لکالیزه کردن پوست و کلسیفیکاسیون های غیر قابل لمس پوست باید از دو نما استفاده کرد: 1. نمای لکالیزه که به ناحیه ی مورد نظر بستگی دارد. 2. نمای تماسی (tangential).

*یک مارکر به صورت یک نقطه در breast می گذارند تا در تصویر فاصله ضایعه نسبت به سطح مشخص شود.

*نوع خطی کمپرسورهای عددی از نوع دایره ای دقیق تر است.

Fig. 24-64 Compression plates specifically designed for breast localization procedure.

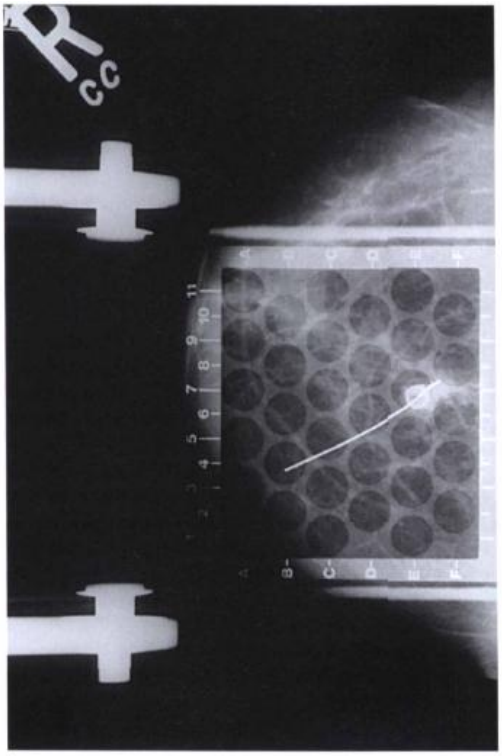

Fig. 24-68 Needle-wire localization device has been advanced through hole in compression plate to approximate location of lesion in craniocaudal projection.

*اگر کمپرسور درجه دار برای تشخیص محل ضایعه وجود نداشت میتوان از سوزن بیوپسی و گایدوایر برای تعیین محل ضایعه استفاده کرد:

-) ابتدا با استفاده از تصاویر اولیه محل ضایعه را بوسیله ی یک مارکر (مثلا ماژیک) تعیین میکنند.

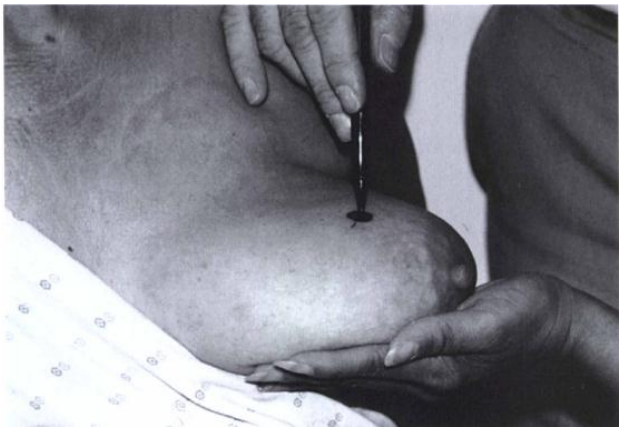

-) سپس سوزن بیوپسی را به طور عمود بر قفسه ی سینه وارد میکنند.

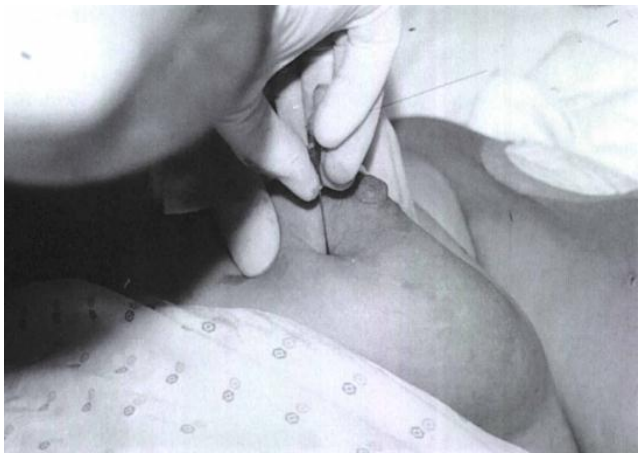

-) بعد از ان از گاید وایر استفاده میکنند و سوزن را خارج میکنند.

-) بعد از ان در دو نما تصویر برداری میکنند و فاصله ی ضایعه را نسبت به گاید وایر در دو نما بررسی میکنند:

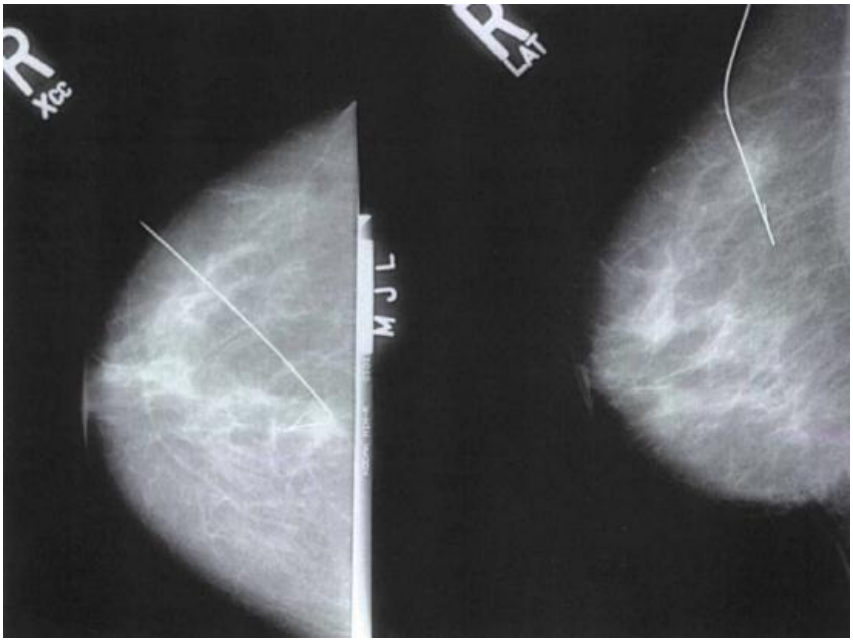

Douctography : گاهی خانم های شیرده ترشحات چرکی یا خونابه مانند از breast دارند. پس بررسی ناحیه duct اهمیت دارد. گاهی در فرد شیر بیرون نمی آید و breast بزرگ و دردناک می شود. در داکتوگرافی تکنیک ساده است. نوک breast را گرفته و یک سوزن gauge بالا مثل 25 یا 26 یا 27 (در مریل 30 امده) وارد کرده با یک سرنگ 2-5 cc (1 تا 3 سی سی در مریل امده) ماده حاجب را به داخل مجرا هدایت می کنند در صورت وجود ضایعه کاملا مشخص است در غیر این صورت مجرا ممکن است دچار احتباس باشد در این گونه موارد می توان به راحتی ضایعه را تشخیص داد.

Fig. 24-83 Craniocaudal projection of opacified milk ducts.

مواد حاجب مواد IVP (مثل iothalamate meglumine یا iopamidol رقیق نشده) است اما مقدارش تفاوت دارد. اگر تخلیه ماده صورت نگرفت ممکن است تکنیک 7-14 روز بعد تکرار شود. گاهی این روش یک روش درمانی است.

- Thermography : حرارت بدن را اندازه گیری کرده و ناحیه ای که متابولیسم بالایی داشته باشد بدلیل اینکه حرارت بالایی هم تولید میکند در این ازمون مورد بررسی قرار میگیرد.

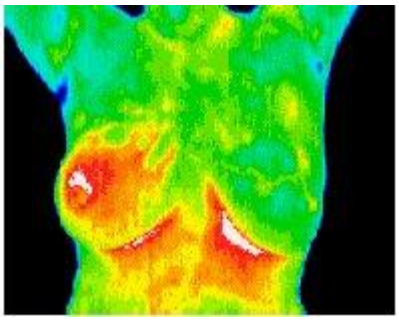

- Diaphonography : فرستادن امواج صوتی و گرفتن عکس.

نکته: امروزه بدلیل پیشرفت زیاد در ماموگرافی از این دو روش چندان استفاده نمیکنند.